Die chirurgische Behandlung luetischer Gaumendefekte.

Inaugural-Dissertation

zur Erlangung der zahnärztlichen Doktorwürde

der medizinischen Fakultät an der

Friedrich Wilhelms-Universität zu Berlin

Von

Franz Fehringer

aus Berlin.

Tag der Promotion: 16. 6. 1930.

374

Gedruckt mit Genehmigung

der

Medizinischen Fakultät der Universität Berlin

Dekan: Prof. Dr. Friedrich.

Referent: Prof. Dr. Axhausen.

R. UNIV.
BIBLIOTHEEK
LEIDEN

I.

Die tertiär-luetischen Prozesse sind vorzugsweise am harten und weichen Gaumen in Gestalt circumscripter Gummata lokalisiert. Sie gewinnen am harten Gaumen besonders dadurch an Bedeutung, daß hier die Schleimhaut gerade an den von den gummösen Prozessen besonders bevorzugten medianen Partien sehr dünn und mit dem Periost der Gaumenplatte verwachsen ist. Dadurch ist es wohl bedingt, daß hier die meisten Gummata bald auf das Periost übergreifen und frühzeitig zur Nekrose der dünnen Knochenplatte führen.

Die Gummata der Mundschleimhaut entwickeln sich am häufigsten 2—3 Jahre nach der Infektion, ausnahmsweise früher, nicht selten später. Die Gummata des harten Gaumens stellen im Anfangsstadium kleine, stark hervorspringende, spindelförmige Knötchen von anfangs derber, später weicherer Konsistenz dar. Sehr bald kommt es zum geschwürigen Zerfall, und es entsteht eine zackige, gerötete Durchbruchstelle. Die Heilung erfolgt meist erst nach Abstoßung eines mehr oder weniger großen Sequesters in der ganzen Dicke des Knochens. Schließlich bleibt ein Gaumendefekt von der ganzen Größe des ausgestoßenen Sequesters zurück. In manchen Fällen bei rechtzeitig eingeleiteter spezifischer Behandlung kann der Defekt nur linsengroß bleiben, in anderen Fällen wird der ganze harte Gaumen zerstört.

Häufig greifen die Erkrankungen des harten Gaumens auf den weichen Gaumen über, oder der weiche Gaumen erkrankt gemeinsam mit dem Nasenrachenraum. Gelingt es, die Gummata vor der Ulceration festzustellen, so findet man Tumoren, die ebenso aussehen wie die am harten Gaumen beschriebenen, aber häufig in der Mehrzahl vorkommen. Sie liegen hauptsächlich an der Uvula. So können die begleitenden entzündlichen Erscheinungen

leicht eine Angina vortäuschen, was von besonderer Bedeutung ist, weil die Erkrankung oft unbemerkt längere Zeit sich entwickelt und dann scheinbar in wenigen Tagen zu ausgedehnter Zerstörung des weichen Gaumens führt. Tritt Heilung durch Narbenbildung ein, so können solche Defekte schrumpfen und teilweise ausgeglichen werden, es kommt aber durch den Zug der Narbenstränge zu starken Verziehungen des Zäpfchens, soweit dies noch nicht der Nekrose anheimgefallen war, und der Gaumenbögen und zu Verwachsungen und narbigen Anheftungen an die hintere Rachenwand (v. Mikulicz (1)).

Das gemeinsame Symptom dieser Prozesse ist eine erhebliche Behinderung der Sprache, da kein vollständiger Abschluß gegen den Nasenrachenraum besteht. Aus dem gleichen Grunde kommt auch Eindringen von Speise und Getränken in den Nasenrachenraum beim Schlucken zustande.

Man sucht diese Symptome auf zwei ganz verschiedenen Wegen zu beseitigen: dem prothetischen und dem chirurgischen.

Die Prothesen (Obturatoren) können zum Erfolg führen, auch wenn die Funktion der Gaumenmuskulatur gering ist, der Erfolg einer Gaumenplastik ist jedoch an eine ausreichende Funktion gebunden.

Während bei den erworbenen Defekten im harten Gaumen durch Ueberdeckung der Oeffnung durch eine Gaumenplatte das Uebel behoben ist, muß im Bereich des weichen Gaumens der Obturator federnd den Bewegungen der Gaumenmuskulatur angepaßt werden. Dabei erfordern die sehr häufig auftretenden Verwachsungen des weichen Gaumens mit der hinteren Rachenwand eine ganz besondere Berücksichtigung; in diesen Fällen muß dafür gesorgt werden, daß die Inspiration durch die Nase ermöglicht wird, der Expirationsstrom seinen Weg durch die Mundhöhle nehmen kann und die Nasenhöhle wiederum vor dem Eindringen von Speisebrei geschützt ist.

Nach den Mißerfolgen mit den sogen. Siebobturatoren hat dann Schröder (2) zwei Modelle angegeben, die hier nur kurz erwähnt sein mögen: einen Obturator mit Doppelventil und einen zweiten Apparat, der durch eine sich nach unten gabelnde Verschlußkanüle die vorhandene Oeffnung aus dem Bereich des Ex-

pirationsstromes und des Schluckaktes in die Gegend der Gaumenbögen verlegt. Beide Apparate sind imstande, die durch die Verwachsungen entstandenen Schwierigkeiten zu beseitigen. Erwähnt sei ferner noch ein neuer Versuch von Sörup (3) zur Schaffung eines künstlichen Gaumensegels, über den er auf der Tagung des Centralvereins in Dresden (1928) berichtete. Das Prinzip dieser Prothese ist die Ausnutzung der in den Uvula-Spalträndern noch wirkenden Muskelkräften und deren Uebertragung auf einen aus vulkanisiertem weichbleibenden Kautschuk hergestellten Obturator.

Wird chirurgisch dasselbe Sprachresultat erzielt, so hat der chirurgische Weg den Vorzug, weil er den Patienten von fremden Hilfsmitteln unabhängig macht. Darum sind die im Teil III dieser Arbeit angegebenen Operationsmethoden so bemerkenswert, da sie stets zu vollen Erfolgen führten.

Im Vergleich zu der umfangreichen Literatur über Gaumenspaltoperationen, sind eigentlich nur wenige Fälle erwähnt, in denen es sich speziell um die chirurgische Behandlung luetischer Gaumendefekte handelt. Da aber auch diese wenigen Fälle größtenteils mit Methoden operiert wurden, die auf den klassischen Gaumenspaltoperationen aufbauen, so sollen diese zum mindesten in ihren Prinzipien hier erörtert werden. Es besteht wohl bei all diesen Methoden wenigstens die Möglichkeit, sie ebensogut für luetische Defekte wie für congenitale Spalten anzuwenden. Zwar sagt schon Dieffenbach (4) im Jahre 1845, daß die großen angeborenen Spalten mehr Hoffnung zur Heilung geben als die kleinen durch Abscesse oder Gummata entstandenen, weil bei diesen der Gaumen durch die voraufgegangene Entzündung hart und unnachgiebig geworden ist, während er bei congenitalen Spalten dehnbar und nachgiebig blieb.

Im Dezember 1816 spricht v. Graefe (5) in der Berliner medizinischen chirurgischen Gesellschaft zum erstenmal über eine geglückte Gaumennaht am weichen Gaumen. Er hatte sie vorgenommen, nachdem er sich, „durch oft wiederholte vergebliche Versuche von der Unmöglichkeit überzeugt hatte, daß bei Spaltungen des Gaumensegels die Sprache durch, den Obturatoren ähnliche, Werkzeuge zu bessern sey". Seine Operation besteht erstens im Wundmachen der Ränder entweder mit einem „Urano-

tom“ oder mit einem chemischen Mittel (Aetzkali, konz. HCl) und zweitens in der Aneinanderheftung der angefrischten Ränder.

Nach v. Graefe hat Roux (6) die Operation zuerst wiederholt unternommen.

Eine Verbesserung der Methode durch Entspannung des weichen Gaumens brachten Dieffenbach (4) und Fergusson (7) Dieffenbach machte bei großer Breite des Defektes und der dadurch entstehenden Spannung beiderseits Seiteninzisionen möglichst nahe der Wange vom Velum bis zum Anfang des knöchernen Gaumens aufwärts. „Der eben noch stark gespannte Gaumen hängt dann wie eine nasse Gardine welk herab“. Die künstlichen Seitenöffnungen beginnen schon nach einigen Tagen zuzugranulieren. Sehr kleine Oeffnungen im weichen Gaumen, z. B. durch perforierte kleine Gummata, hat Dieffenbach gern auf nicht chirurgischem Wege, nämlich durch Erregung einer Entzündung an den Rändern mit Tinct. cantharid. concentrata geheilt. Bei größeren runden Defekten schält er den Rand ringsherum ab, führt einen oder zwei Bleidrähte mit dem Häkchen hindurch und macht dann einen halbkreisförmigen Schnitt durch den Gaumen um das halbe Loch herum, um dann die Drähte zusammenzuziehen. Die sekundäre Oeffnung füllt sich Granulation, die primäre heilt durch Prima intentio oder auch durch den Granulationsprozeß.

Der erste, der sich an die operative Deckung von Defekten im harten Gaumen heranwagte, war der Zahnarzt Kriemer (8). Er löste im Jahre 1824 die Schleimhaut des harten Gaumens auf beiden Seiten vom Alveolarrande und vereinigte die um 180 Grad gedrehten Lappen in der Mittellinie.

Nach Kriemer dehnte Dieffenbach im Jahre 1826 seine für den weichen Gaumen angegebenen Seitenschnitte auch auf den harten Gaumen aus, versuchte nun aber den Gaumendefekt nicht wie Kriemer durch Ueberbrückung, sondern durch Aneinanderrücken der Ränder auszugleichen. Er trennte die Gaumenplatten parallel den Zähnen am Alveolarrande mit einem Meißel ab und drängte die Knochenstücke mittels seitlich durchgezogener Bleidrähte in der Mitte zusammen.

Uebrigens hält noch Dieffenbach bei großen runden Oeffnungen im harten Gaumen, wie sie z. B. gerade durch luetische

Prozesse entstehen, jedes chirurgische Vorgehen für zwecklos und empfiehlt für solche Fälle nur Obturatoren.

Die Dieffenbach'sche Methode hat dann später Bruno v. Langenbeck (9) weiter ausgebaut und vervollkommnet. Das modifizierte Langenbeck'sche Verfahren ist lange Zeit das Normalverfahren für die Operation von Gaumendekten geblieben. Es war ursprünglich zwar für congenitale Spalten vorgesehen, wurde aber dann sinngemäß auch für erworbene Defekte angewandt.

Die erste Vorbedingung zur Langenbeck'schen wie zu allen übrigen Operationen der Gaumendefekte ist die Behandlung der ursächlichen Krankheit. Bei luetischen Defekten soll also nicht operiert werden, solange der Wassermann noch stark positiv ist.

Langenbeck teilte seine Methode in 5 Abschnitte ein:

1. Anfrischung der Spalträndер so, daß eine möglichst breite Wundfläche entsteht.

2. Durchschneidung der Gaumenmuskeln zur Entspannung des Gaumensegels, anstatt der bereits erwähnten, von Dieffenbach (4) und Fergusson (7) angegebenen Seitenschnitte. Da jedoch bei diesem Vorgehen zwar der chirurgische Erfolg gesichert war, ein guter Spracherfolg nach Fortnahme der dazu notwendigen Muskeln dagegen niemals erreicht wurde, empfahl Billroth (10) (1880), die mediale Platte des Proc. pterygoideus abzumeißeln, wodurch die Insertions- und Fixationspunkte der nun unversehrten Muskeln nach innen verlegt wurden. Auf andere Art erreichte er eine ausgiebige Entspannung des Velums, indem er im hinteren Wundwinkel der Seitenschnitte einen Meißel in Richtung nach schräg innen oben auf den Hamulus aufsetzte und diesen mit leichtem Druck dislocierte. Die eventuelle Verletzung der Sehne des Tensor veli palatini soll nach Lexer (11), der eine Anzahl von Patienten so operiert hat, von keinem schädigenden Einfluß auf die Funktion der Gaumenmuskeln gewesen sein.

3. Anlage der Seitenschnitte durch Schleimhaut und Periost, beginnend in der Nähe des Hamulus, dann dicht am Alveolarrand entlang bis in die Gegend der Schneidezähne. Wenn die Defekte kleiner sind oder nur entweder den weichen oder den harten Gaumen betreffen, so werden entsprechend kürzere Seitenschnitte gemacht. Es kommt dabei nur auf eine genügende Lö-

sung des Gaumenbezugs an, bis eine Vereinigung ohne Spannung erfolgen kann. Vor allem darf auch die vordere Verbindungsbrücke des Lappens nicht zu schmal werden, weil sie hier leicht noch weiter einreißt. Wenn man genügend dicht am Zahnrande entlang schneidet, so kann die Arteria palatina unverletzt als ernährendes Gefäß des Lappens erhalten bleiben.

4. Die Ablösung des mukös-periostalen Gaumenüberzugs geschieht von den Seitenschnitten aus so weit, daß der Gaumenlappen nur noch vorn und hinten festhängt. Nach hinten wird er bis zum hinteren Rand des Os palatinum unter Einbeziehung des Gaumensegels abgehebelt.

5. Wenn die Lösung gut gelungen ist, so lassen sich die beiden brückenförmigen Lappen nach der Mitte verschieben und durch Naht vereinigen. Die Operation ist beendet, nachdem in die Seitenschnitte Tampons aus Jodoformgaze eingelegt sind. Dabei muß darauf geachtet werden, daß der Gaumenlappen mit einem Häkchen nach unten gehalten wird, damit er sich nicht nach oben umrollt. Die seitlichen Fisteln nach Gaumenspaltoperationen entstehen leicht infolge dieses Kunstfehlers.

Eine Modifikation der Langenbeck'schen Methode gab J. Wolff (12) an, insofern als er die Operation zweizeitig machte: d. h. 8 Tage nach der Lösung der Lappen Anfrischung der Ränder und Naht. Dieser Vorschlag ist von mehreren Chirurgen darunter vor allem von C. Helbing (13) als eine ganz wesentliche Verbesserung angesehen worden. Helbing schreibt ihr seine ausgezeichnete Operationsresultate (in 68,5 % der Fälle vollkommener Verschluß der Spalte) zu und begründet das folgendermaßen: 1. wird dem Patienten zwischen der mit einigen Blutverlusten verknüpften Ablösung der Lappen und der Naht 4—5 Tage Zeit zur Erholung gegönnt, 2. haben die Lappen, die oft unmittelbar nach der Ablösung stark geschädigt und anämisch sind, also zur Nekrose neigen, Zeit sich zu erholen, 3. nehmen die Lappen an Dicke zu und die Wundflächen sind nach dem Anfrischen breiter und 4. ist bei der Ausführung der Naht nach vorheriger Anfrischung der Blutverlust so gering, daß die Naht besser gelingt.

Schließlich sei von ähnlichen Methoden der Spaltüberbrückung noch die recht komplizierte Operation von A. Lane (14) gestreift. Da Lane seine Methode selbst wohl nur im Gedanken

an genuine Spalten angab, da er die ersten Tage nach der Geburt als für den Eingriff am günstigsten empfiehlt, gehört sie eigentlich nicht in diese Arbeit. Sie soll jedoch nicht ganz unerwähnt bleiben, weil Ernst (15) ihre Anwendung, wenn überhaupt, so gerade für erworbene Defekte des harten Gaumens empfiehlt. Es handelt sich dabei um eine komplizierte Lappenbildung, in der auf der einen Seite die ganze Schleimhaut des Alveolarfortsatzes und Teile der Wangenschleimhaut enthalten sind. Auf der anderen Seite wird die Schleimhaut-Periostbekleidung vom Spaltrande bis nahe an den Kieferbogen abgehoben, der sehr breite umgeklappte Lappen der anderen Seite daruntergeschoben und mit doppelter Nahtreihe vernäht. Prinzip bei dieser Schnittführung ist die Erreichung von sehr breiten Wund- und Vereinigungsflächen. Nach den Erfahrungen von Lane sollen sich die großen Wundflächen im Munde schnell und vollkommen mit Epithel bedecken, und auch keine starken Narbenbildungen und Kontrakturen zurückbleiben.

Diese Methode scheint jedoch von anderer Seite nicht so günstig angesehen worden zu sein. Ich fand nirgends einen Hinweis darauf als auf einen Fortschritt.

Lexer (11) im Gegenteil lehnt sie „wegen ihrer Mängel und schlechten Erfolge" vollkommen ab. In beiden von ihm nach Lane operierten Fällen wurde die große Lappenwundfläche gangränös.

Die bisher beschriebenen Operationen waren dazu geeignet, schmalere Spalten zu überbrücken. Sobald die Defekte breiter und klaffender sind, wird das zur Ueberbrückung notwendige Schleimhautmaterial zu knapp, so daß die Nähte nicht halten. Das ist gerade nach gummösen Perforationen sehr häufig der Fall.

Eine gewaltsame Annäherung der Spalträndер versuchte Dieffenbach (4) (1826) und Brophy (16), der sie entweder durch Daumen- oder Zangendruck oder bei Unnachgiebigkeit der Knochen nach Abmeißelung der Kiefer unterhalb des Jochbeins zusammendrängte; ferner Shoemaker (17) und Helbing (13), der über dem zweiten Prämolaren in querer Richtung einen Meißel ansetzte und ihn gegen das Jochbein und den äußeren Augenwinkel so weit einschlug, bis die Oberkieferhälfte

federte und die verschmälerte Spalte dann mit der Langenbeckschen Naht genäht werden konnte.

Diese gewaltsamen Methoden zeitigten jedoch sehr viele Mißerfolge und wenige gute Resultate.

Um abzuhelfen hat man zur Ausfüllung des Spaltes durch gestielte Lappen oder Lappentransplantationen aus anderen Körpergegenden (Stirn, Arm, Bein, Brust) gegriffen.

Der erste Vorschlag zu einer derartigen Operation stammt von dem Italiener Regnoli (18), der im Jahre 1836 einen plastischen Gaumenersatz durch ein Stück der Oberlippe in ihrer ganzen Dicke ausführen wollte.

Seine Idee wurde 1879 von dem Züricher Chirurgen Rose (19) wiederaufgenommen.

Ganz erfolglos verlief der Versuch von Blasius (20), der im Jahre 1849 einen gestielten Hautperiostlappen aus der Stirn durch die seitlich aufgeklappte Nase in den Gaumendefekt einheilte. Der Lappen trocknete aus und wurde nekrotisch.

Thiersch (21) verschloß 1867 ein Loch im harten Gaumen durch einen Lappen aus der Wangein ihrer ganzen Dicke.

Auf ihn und Regnoli (18) griff Délorme (22) zurück, der einen Substanzverlust im harten Gaumen mit einem Schleimhautlappen aus der Innenseite der Oberlippe und Wange verschloß.

Lannelongue und Sabatier (23) ebenso wie später v. Eiselsberg (24) bildeten Schleimhautlappen aus dem Vomer.

Kraske (25) pflanzte in einen breiten Spalt die beiden Nasenmuscheln.

Diese vier letztgenannten Verfahren lehnt W. Rosenthal (26) für luetische Defekte ab, da in solchen Fällen das plastische Material verloren gegangen oder unbrauchbar geworden sei.

v. Gersuny (27) empfahl einen Stiellappen aus der Zunge zur Deckung der Gaumendefekte.

v. Nußbaum (28) und Rotter (29) gingen auf Blasius (20) zurück und versuchten für Defekte, in denen die Langenbecksche Methode wegen Substanzmangels unangebracht

ist, wieder Stiellappen aus der Stirn zu nehmen. Rotter glückte der Versuch mit vollem Erfolg, weil er den Blasius'schen Gedanken derart modifizierte, daß er den Lappen an der Rückseite zunächst mit Thier'schen Epidermisstreifen bepflanzte und ihn erst, nachdem der Lappen auf beiden Seiten mit Epithel bedeckt war, zur Plastik benutzte.

Aehnlich ging Bardenheuer (30) vor, der seine Methode auch für erworbene Defekte empfahl: er führte einen großen Hautperiostlappen, dessen Stiel seitlich von der Nasenwurzel lag, zur Gaumenspalte. Hier hatte er vorher nach v. Langenbeck Brückenlappen gebildet, die er nun dicht aneinander und an den Stirnlappen nähte. Dieser reichte bis zur hinteren Pharynxwand und lag zwischen den beiden Hälften der Uvula. Bardenheuer hat auf diese Weise die Verdickung und Verlängerung des Zäpfchens, die Entspannung des Velums und einen tadellosen Abschluß des Nasopharyngealraumes erreicht. Aus kosmetischen Gründen wurde jedoch seine erfolgreiche Methode kaum mehr angewandt.

Nur W. Rosenthal (26) berichtet über einen Fall von tertiärer Lues, an dem kosmetisch nichts mehr zu verderben war, in dem er selbst die Stirnlappentransplantation anwandte:

Es handelte sich um eine Frau von 42 Jahren. An Stelle des Nasenrückens und der Nasenwurzel bestand ein Loch von der Größe einer Daumenbeere. Die Nasenscheidewand war völlig zerstört. In der Mitte des harten Gaumens war eine Perforation von der Größe eines großen Daumennagels. Außerdem waren noch im Gaumensegel zwei fingerdicke Löcher. Nach antiluetischer Behandlung beseitigte Rosenthal die Löcher im Gaumensegel durch Staphylorrhapie. Dann zog er einen reichlich gestielten Hautperiostlappen durch die schon vorhandene äußere Perforation an der Nasenwurzel nach innen und nähte sie in die angefrischten Defekträndер des harten Gaumens. Nach 14 Tagen durchtrennte er den Stiel, klappte ihn an seinen Ort zurück und deckte den Hautdefekt an der Stirn durch Thiersche Epidermisstreifen.

Für Fälle, in denen es auf Kosmetik mehr ankommt, als in dem eben beschriebenen Fall, empfiehlt Rosenthal auf Grund seiner Erfahrungen folgendes Schema für Plastiken:

1. Bei Defekten der vorderen Quadranten des harten Gaumens Weichteillappen aus der Lippe.

2. Bei Defekten der hinteren Quadranten Schleimhautlappen vom Wangeninneren, wobei er jedoch durch vorherige Loslösung des Zahnfleisches oder des Gaumenüberzuges Lappenverdoppelung zu erzielen suchte. Er schlägt vor, vom Alveolarrand etwas abzutragen, wenn nötig bis zur Höhe der Gaumenkuppel.

3. Bei querverlaufenden Defekten Lappen aus der ganzen Dicke der Wange nach Thiersch. Der äußere Schnitt wird in die Nasolabialfalte gelegt, und die Narbe ist daher nach Abtragung des Stiels wenig auffallend.

4. Bei medianen Perforationen Lappenverschiebung aus der benachbarten Gaumenbedeckung. Die Defekträndern werden hochgehebelt und der um seine Achse gedrehte Lappen daruntergeschoben. Der Stiel wird in zweiter Sitzung vernäht.

5. Bei Substanzverlust der Gaumensegel z. B. durch Lues plastische Lappen aus der hinteren Pharynxwand, evtl. gedoppelt durch Teile des Velums. Es soll nach dem funktionellen Erfolg von Fall zu Fall entschieden werden, ob der Rachenlappenstiel belassen oder sekundär abgetrennt wird. Die nähere Beschreibung dieser Methode soll im zweiten Teil der Arbeit folgen.

Eine andere Art der Lappenbildung zur Deckung von Gaumendefekten, und zwar gestielte Naso-Labial-Hautlappen, beschreibt Esser (31). Er schneidet an der Grenze von Nase und Wange einen zugespitzten je nach Bedarf kleineren oder größeren gestielten Lappen, der durch die Arteria angularis ernährt wird, und deshalb ziemlich massiv und dick sein muß, heraus. Dieser Lappen wird durch einen Schnitt zwischen Nasenflügel und Oberlippe in die Mundhöhle hineingezogen und an den angefrischten Defekträndern des Gaumens mit Aluminiumbronze oder Kupferdraht vernäht. Meist läßt Esser die Hautseite des Lappens zur Mundhöhle, die Wundfläche zur Nasenhöhle sehen. Dieses Operationsverfahren soll eine sehr günstige Prognose haben, die Entstellung ist dabei nur gering.

Von den Gaumenplastiken durch gestielte Lappen bleibt nun noch die Lautenschläger-Ganzer'sche (32) Methode

zu besprechen. R. Stein (33) sagt: „Durch dies Verfahren ist es ermöglicht, jeden Gaumendefekt mit dauerndem Erfolg zu schließen.“ Ganzer baut sein Verfahren auf der von Lautenschläger angegebenen Methode der Doppelblattbildung auf. Darin liegt auch der wesentliche Unterschied zu der Operationstechnik von Rosenthal (26) und, nach Ganzers Urteil, der wesentliche Vorteil: hier werden die Ränder von Defekt und Lappen nicht angefrischt, sondern umschnitten und aufgeklappt, so daß Wundflächen entstehen, während Rosenthal Wundrand an Wundrand näht. Durch das Aufeinandertreffen von breiten Wundflächen soll Fistelbildung so gut wie ausgeschlossen sein. Nach Umschneidung des Defektes werden die Schleimhauträder zur Epithelisierung nach der Nasenhöhle zu umgeklappt und mit leichten Katgutnähten in der richtigen Lage gehalten. Der deckende Stiellappen aus der äußeren Haut muß jedoch sehr sorgfältig mit Seide eingenäht werden. Wenn der Stiellappen aus der Wange genommen ist, so wird der Stiel nach cr. 10 bis 12 Tagen von außen her so weit durchschnitten, daß die äußere Hautwunde verschlossen werden kann. Ganzer legt keinen Wert darauf, daß der Stiel völlig durchtrennt wird. Die Beobachtung Rotters (29), daß der Kranke, solange der Lappenstiel nicht durchtrennt ist, jede Schmerzempfindung nach der Wange hin verlegt, deckt sich nicht mit seinen Beobachtungen.

Von prinzipieller Bedeutung ist bei der Ganzerschen Methode nicht Form, Lage und Gestalt des Defektes sondern nur die Epithelisierungsmöglichkeit. Nach diesem Grundsatz teilt er ein:

1. Perforationen, die nach Nase und Mund Epithelisierung und Deckung durch Schleimhaut aus der nächsten Umgebung (Gaumen, Wange, Lippe) zulassen. Das technische Prinzip ist, wie bereits erwähnt, Umschneidung und Einklappung der Umgebung des Defektes und Bildung von gestielten Lappen, die gegeneinander verschoben werden. Wangen- und Lippenschleimhaut wird genommen, wenn die Gaumenschleimhaut durch Narbenbildung unbrauchbar ist, was ja gerade durch Gummata meistenteils der Fall ist.

2. Deckung des Defektes nach Nasen- und Kieferhöhle durch Material aus der nächsten Umgebung wie bei 1., nach der Mundhöhle durch äußere Haut. — So geht Ganzer vor, wenn die umgebende Schleimhaut nach Einklappen des Randes zur Lappenbildung nicht ausreicht, oder zu sehr vernarbt ist. Als Hautlappen verwendet Ganzer lieber Haut vom Oberarm als von der Wange, damit nicht neue Gesichtsnarben entstehen, und weil die Wangenhaut auch meist stärker behaart ist. Diese Operation führt er zweizeitig aus: in der ersten Sitzung Armlappenbildung, in der zweiten Sitzung deren Verwendung. Der Lappen muß reichlich groß sein, der Stiel recht lang. Ganzer schließt den Stiel durch eine fortlaufende Naht zu einem Strang, wodurch der Lappen auch größere Beweglichkeit hat. Sodann muß vor allem für gute Ernährung des Lappens gesorgt werden, Ganzer läßt deshalb vor der Ablösung am distalen Ende eine breite Ernährungsbrücke stehen, bei sehr langen Stielen noch in der Mitte eine kleinere. Diese Brücken werden erst allmählich durchtrennt. In der zweiten Sitzung ist die Technik zunächst die übliche unter 1. beschriebene. Dann wird der Stranglappen falls eine Narbe an Wange oder Lippe besteht durch diese, sonst durch die Mundhöhle geführt. Nach Einnähung wird er durch ein Drahtgestell mit untergelegter Tamponade gestützt. Außerdem muß für Bißerhöhung gesorgt werden, um den Lappenstiel zu schonen.

3. Perforationen, die so groß sind, daß die Schleimhaut nach Umschneiden und Einklappen nicht einmal zur Deckung nach der Nasenhöhle zu ausreicht. Für solche Defekte bildet Ganzer am besten gestielte Lappen, die doppelt epithelisiert sind, aus Arm und Brust. Er geht folgendermaßen vor: nachdem ein brückenförmiger Lappen aus dem Oberarm gebildet ist, wird ein zungenförmiger Lappen aus der Brust hochgeklappt und unter den Armlappen geschoben, so daß Wundfläche auf Wundfläche liegt. Die beiden Lappen werden miteinander vernäht, und die Ernährung des Armlappens ist gesichert. Dann wird der Stiel des Brustlappens von der Brust getrennt und der gedoppelte Lappen noch eine Weile der Schrumpfung überlassen. Es folgt die distale Loslösung des Lappens, worauf die Einnähung in den nach 1. vorbereiteten

Defekt beginnen kann. Sowohl der Brustteil als auch der Armteil des Lappens sind vorher nach einer Schablone genau zugeschnitten. Nach Stein (33) „kann man den Lappen jetzt einem englischen Strohhut oder einem Knopf vergleichen, dessen Kopf genau in die Perforation paßt und dessen Rand mit der Wundfläche der Umgebung des Defekts vernäht wird."

Eine wesentliche Ergänzung der eben beschriebenen Ganzerschen Operation ist der von ihm vorgeschlagene Drahtverband zum Nahtschutz. Es ist dies ein leiterartiges Drahtgestell aus 2 mm starkem Draht, das nach Unterlegung von einer 4- bis 6fachen Schicht Gaze mit leichtem Druck auf die Naht gelegt wird. Es ist mit dünnem Ligaturendraht an den Zähnen befestigt, so daß der Patient den Nahtschutz nicht selbständig lösen kann.

II.

Anschließend sollen jetzt Vorschläge zur Gaumendefektoperation aus der neueren Literatur gebracht werden, die z. T. nur geringe Modifikationen und Verbesserungen der im vorhergehenden beschriebenen älteren Verfahren bedeuten, zum anderen sich aber darin ähneln, daß sie dem Problem des zu großen oder mangelhaft schließenden Nasopharyngeal-Raumes zu begegnen suchen.

Eine neue Operationsmethode bei Defekten des harten Gaumens, besonders wenn diese im vorderen Teil nahe den Zähnen liegen, gibt Simont (34) an. Er macht einen Schnitt, der wie der Langenbecksche dicht am Alveolarbogen entlanggeführt wird, aber nur als ein Schnitt hufeisenförmig die Schleimhaut des harten Gaumens vollständig von vorn umfaßt und den Defekt enthält. Nach Ablösung vom Knochen wird der Schleimhautperiostlappen nach unten geklappt und der Defekt von der Nasenseite her geschlossen. Darauf wird der Lappen am Zahnfleisch befestigt.

Nach Langenbeck und Roux in klassischer Form operiert Cavina (35) luetische Gaumenperforationen, wenn der Defekt groß ist. Bei kleineren Defekten versucht er, nach energischer antiluetischer Kur, durch Aetzen oder durch Kauter die Wundränder zum Wachstum anzuregen.

Die bereits ausführlich beschriebene Lappenbildung von Esser wird von dem Amerikaner Robert H. Ivy (36) als die beste Methode zum Verschluß erworbener Defekte am weichen Gaumen angewandt. Nach Ivy ist über prinzipiell ähnliche Versuche von J. S. Davis und M. F. Traut (37), Baltimore, berichtet worden. Bei sehr großen Defekten reicht allerdings die Methode von Esser nicht aus, und Ivy arbeitet in solchen Fällen mit gestielten Halslappen, die er durch eine Oeffnung in der Nähe des Kieferrandes hindurchzieht. Zur Epithelisierung dieser Lappen nach beiden Seiten nennt Ivy Methoden von Gillies (38) und Dufourmenteel (39), die nach seiner Beschreibung jedoch nichts anderes sind, als die von Lautenschläger-Ganzer empfohlene Doppelblattbildung.

Defekte des harten Gaumens verschließt Ivy, wenn sie groß sind, in der Regel nur prothetisch, kleinere dagegen möglichst chirurgisch, und zwar durch mukoperiostale Lappenbildung (nach seiner Beschreibung klassisch Langenbeck).

Ueber ein neues Experiment zur Bildung eines funktionsfähigen weichen Gaumens bei sehr großen Spalten und Zerstörungen: durch Einbeziehung der Gaumenmandeln hat J. Eastman Sheehan (40) berichtet. Der Autor hat seinen Versuch an drei Patienten angewandt und glaubt infolge der guten Resultate, daß sich seine Methode ausbauen läßt.

Er legt der Operation die Ueberlegung zugrunde, daß die Muskeln, die bei der Sprachbildung und beim Abschluß des Nasopharynx mitwirken (M. palatopharyngeus, M. glossopalatinus, M. constrictor pharyngis sup., M. salpingopharyngeus, M. levator palatinus und M. tensor veli palatini) alle in der Umgebung der Tonsillen verlaufen. Durch Bildung eines Lappens ,der die Tonsillen mit sämtlichen Muskeln enthält, glaubte er einen besonders funktionstüchtigen weichen Gaumen zu erhalten und ist von den Sprachresultaten auch nicht enttäuscht worden. Eine Erkrankung der Mandeln oder eine vorangegangene Tonsillectomie soll die Operation nicht viel beeinträchtigen. Die viereckig geformten Lappen werden so gebildet, daß zunächst horizontal über dem oberen Rand der der Tonsille eingeschnitten wird, dann senkrecht herunter möglichst weit nach der Wange zu. Der untere horizontale Schnitt

läßt er. ein Drittel der Tonsille stehen und geht so weit nach hinten, daß noch ein Viertel Zoll von der Pharynxschleimhaut im Lappen liegt, und schließlich geht der Schnitt senkrecht herauf zum Schnittausgangspunkt zurück. Dann werden die beiden Lappen in der Mittellinie vernäht. Die Operation findet in Lokalanästhesie und zeitweiliger Aethernarkose bei intratrachealer Tubage statt. Letzteres verhindert, daß Blut in die Lungen kommt. Denn ein Nachteil der beschriebenen Methode ist die Gefahr starker Blutungen, da die Blutversorgung der Mandeln sehr reichlich ist (Carotis ext., Palatina esc., Dorsalis linguae, Maxillaris int.). Die Gefäße müssen gefaßt und unterbunden werden, oft unter zeitweiser Kompression der Carotis. Das Wundlager der Lappen soll zur Vermeidung von narbigen Kontraktionen mit Thierschen Transplantationen aus einer möglichst unbehaarten Stelle des Beines gedeckt werden. Einen Tag vor Beginn der Operation wird eine Einhornsche Duodenalsonde zur Ernährung des Patienten eingeführt.

Wenn außer dem Defekt im weichen Gaumen auch der harte Gaumen perforiert ist, schlägt Sheehan Transplantation von doppelt epithelisierten Hautlappen vor. Seine drei Patienten haben jedoch Obturatoren getragen, da sie nach der Operation am weichen Gaumen zu keinem weiteren Eingriff zu bewegen waren.

Nur von dem Gedanken, einen abschlußfähigen weichen Gaumen zu erhalten, selbst unter Verzicht auf den vollkommenen Verschluß des Gaumendefektes, geht Piccerill (41) aus und R. Crespi (42), der nach seiner Methode operiert. Auch Fründ (43) hat die von Piccerill angegebene Operation versucht. Die Resultate waren jedoch nicht so gut, wie die Idee es versprach, weil die Schwierigkeiten, einen in jedem Fall gut sitzenden Obturator zu schaffen ,sehr groß sind; denn die Methode von Piccerill ist eine chirurgisch-prothetische. Es wird aus den Resten des weichen Gaumens ein Muskelwulst gebildet, in den ein Obturator eingehakt wird, der beim Sprechen den Abschluß bilden helfen soll. Der Wulst wird so gebildet, daß die Gaumensegelstümpfe schräg angefrischt und nach der Mitte hin zusammengezogen und vernäht werden. Crespi gibt außerdem noch eine von ihm erprobte Methode

zur Verlängerung des weichen Gaumens an, die von Gillies und Kelsey-Fry (44) stammt. Dabei werden in Höhe des letzten Molaren seitlich schräge Einschnitte gemacht, die von hinten lateral nach vorne medial bis zum Spalt im weichen Gaumen verlaufen. Die beiden Lappen werden dann, unter Anbringung eines Apparates zur Vermeidung der Nahtspannung, in der Mitte vereinigt.

Defekte, die außerdem noch im harten Gaumen bestehen, deckt Crespi durch Obturatoren.

Eine ebenfalls kombiniert chirurgisch-prothetische Methode bei Defekten im weichen und harten Gaumen, die sich, ebenso wie die vorhergehende, allein auf Verlängerung des weichen Gaumens konzentriert, beschreibt Metthew Federspiel (45) in seinem Buch: „Hare lip and cleft palate". Wenn in den fünfzehn aufgeführten Krankengeschichten auch alle luetischen Defekte mit Obturatoren gedeckt worden sind ,so soll die Operation von Federspiel doch angegeben werden, da anatomisch und physiologisch kein Grund vorliegt, sie nicht auch bei großen luetischen Zerstörungen in Anwendung zu bringen, zumal der Autor sie gerade für narbig verkürzte Gaumen empfiehlt. Der hintere Gaumenbogen, d. h. der M. pharyngopalatinus, muß allerdings intakt sein, da der Autor aus diesem Muskel einen neuen weichen Gaumen bildet. Als Grund für die Verwendung des M. pharyngopalatinus gibt Federspiel seine enge anatomische Beziehung zur Uvula an. Denn der Muskel entspringt z. T. von der Aponeurosis des weichen Gaumens, und zwar mit zwei Köpfen, zwischen denen der Ansatz des M. levator veli palatini liegt. Ebenso nimmt der M. uvulae seinen Ursprung von der Aponeurosis. Beim Heben des Zäpfchens wird auch der obere Teil des hinteren Gaumenbogens etwas mit gehoben. Auch die Nervenversorgung von den Pharynxästen des Vagus ist eine gemeinsame.

Die Technik der Operation ist folgende: Da der weiche Gaumen beliebig lang gemacht werden kann, muß erst die notwendige Länge genau bestimmt werden. Dann werden die Ränder des hinteren Gaumenbogens so weit angefrischt, wie sie zur Bildung des Gaumens benötigt werden. Es werden nun zur Vermeidung der Spannung zu beiden Seiten zwei „Ten-

sion-plates“ nach dem Modell von Federspiel mit Silberdraht angebracht. Ehe diese jedoch befestigt sind, wird eine Naht am unteren Ende der angefrischten Oberfläche des Muskels gelegt. Zu dieser Naht wird Seide genommen, die stärker ist als Pferdehaar, das zu den übrigen Nähten verwandt wird. Wenn die hinteren Gaumenbögen in der Mitte vereinigt sind, faßt man den Muskel an seinem hinteren Ende und macht einen Einschnitt von schräg hinten nach vorn bis etwas unterhalb der „Tension-Plates“; der Schnitt durchtrennt zwei Drittel des Muskels. Die Schnittfläche heilt durch Granulation. Durch diese Methode will der Autor sehr gute Spracherfolge erzielt haben.

Nur mit Hilfe der von ihm konstruierten Bleiplättchen schließt Federspiel z. B. runde oder längliche Defekte im harten Gaumen. Bei kleineren Defekten reicht die Annäherung der Defekträndер durch die Bleiplättchen aus, um sie ohne weitere Seitenschnitte vernähen zu können. Bei sehr großen Löchern müssen jedoch außer der Verwendung der Plättchen noch Seitenschnitte gemacht werden.

Während die bisher beschriebenen Methoden bestenfalls versuchten, ein längeres Gaumensegel zu schaffen, begegnet Rosenthal (26) dem Problem des Nasopharynx-Abschlusses, indem er die Pharynxwand selbst weiter nach vorn verlegt, „durch Kombination der typischen Langenbeckschen Operation tion mit einer Pharyngoplastik“, wie er selbst seine Methode nennt. (Prinzipiell Aehnliches, d. h. Näherung der Pharynxwand an das Gaumensegel, wurde auch schon durch Paraffininjektionen und Fettimplantationen in die hintere Pharynxwand versucht. Von Autoren wie Lexer (11) und Ernst (15) jedoch wird dieses Vorgehen abgelehnt, da die Beweglichkeit der hinteren Rachenwand (Passavant'scher Wulst) und damit die Tätigkeit der zum Sprechen notwendigen Pharynxmuskeln dadurch gestört oder aufgehoben wird.)

Die Idee zu der Rosenthal'schen Methode stammt von Trendelenburg, der sich wieder von einem Vorschlag Passavants (47) zur direkten Gaumensegel-Schlundnaht anregen ließ. Schönborn hat dann erstmalig auf Trendelenburgs Anregung die Vereinigung des gespaltenen Gaumensegels

mit einem plastischen Pharynxlappen vorgenommen und im Jahre 1876 auf der Chirurgenversammlung über einen nie zuvor erlebten Erfolg bezüglich der Sprache berichtet. Auf diese Mitteilungen stützte dann Rosenthal seine Methode, über die er 1924 erstmalig schreibt:

Aus der hinteren Pharynxwand wird ein Lappen gebildet, dessen Breite und Länge von den jeweiligen Größenverhältnissen abhängt. Die Hauptsache ist, daß er gut ernährt ist und ohne jede Spannung bis zum hinteren Rand des harten Gaumens reicht. Die Seitenschnitte sollen möglichst hoch in das Cavum pharyngonasale hinaufgeführt werden. Die Tiefe des Schnittes geht durch die Schleimhaut und die Muskulatur bis auf das Spatium retropharyngeum. Da das Spatium retropharyngeum in der Mitte der Rachenwand wenig gefäßreich ist, kam Rosenthal immer ohne Unterbindung aus. Die Längsinzisionen werden unterhalb der Rachenmandeln durch einen Querschnitt vereinigt. Falls die Länge des Läppchens noch nicht genügt, werden die Seitenschnitte nach unten zu in dem Sinne einer Verbreiterung des Lappenfußes verlängert, d. h. man schneidet etwas divergierend.

Hierauf schließt Rosenthal die Langenbecksche Uranoplastik an mit zwei kleineren Modifikationen, die er als günstig erprobt hat: 1. Das stumpfe Mobilisieren des Gaumensegels ohne Abmeißelung des Proc. styloideus gelingt am besten, wenn die Seitenschnitte auf der Raphe pterygomandibularis entlanglaufen. 2. Beim Anfrischen der Spalträndern nach Loslösung der Involucra palati dura macht Rosenthal den einen Rand auf der Vorderseite, den anderen auf der Hinterseite breit und flächenhaft wund und legt sie bei der Naht aufeinander zur Vermeidung der Dehiszenz. Der Pharynxlappen wird mit feinen Seidenfäden zwischen die gut angefrischten und mobilisierten Velumhälften genäht. Rosenthal berichtet, daß seine Patienten sofort nach der Operation ein klares K und G sprechen konnten, was darauf zurückzuführen ist, daß nicht nur ein genügend langes und dickes Gaumensegel gebildet worden war, sondern daß durch den Pharynxschleimhautmuskellappen das Velum sofort an die Rachenwand herangezogen wird und ein

vollkommener Abschluß beim Sprechen resultiert. Da der Lappenstiel beim Verschluß eine aktive Rolle spielt, hat Rosenthal davon abgesehen, ihn sekundär loszulösen, zumal er durch die dauernde Verbindung von Gaumen- und Rachenwand keinerlei Störungen erlebt hat. Die Wundfläche an der hinteren Pharynxwand heilt in kurzer Zeit von selbst, ohne daß nach den Erfahrungen Rosenthals und auch Fründs (43) die Gefahr einer retropharyngealen Phlegmone zu befürchten sei. Sogenannte Tutoren als Nahtschutz haben sich ihm entbehrlich erwiesen. An die Heilung muß sich dann eine Anleitung zum richtigen Sprechen anschließen, da die Patienten meist mit dem Verlust des Gaumensegels auch die Technik verloren haben, es richtig anzuwenden.

Fründ (43), der nach der Rosenthalschen Methode operiert, gibt zwei Modifikationen an, die sich ihm in der Praxis als notwendig erwiesen haben: Dadurch, daß Rosenthal den Pharynxlappen zu beiden Seiten mit den Rändern des Gaumensegels vernäht, bleibt eine hintere Wandfläche, die er vom Gaumensegel aus epithelisieren muß. Fründ hat in allen seinen Fällen erlebt, daß mit dem Epithelisierungsvorgang eine Schrumpfung Hand in Hand geht. Die Gefahr, daß die Spannung, die durch diese Operationsmethode gerade vermieden werden sollte, nun doch nachträglich eintritt, liegt also nahe. Daher macht Fründ etwa 4 bis 5 mm vom Spaltrande entfernt einen Schnitt durch die orale Schleimhautbedeckung der Gaumensegel und präpariert die Schleimhaut nach dem Rande zu so weit ab, daß sie medial umgekippt und mit dem Schleimhautüberzug der anderen Seite vernäht werden kann. Die Schleimhaut zeigt jetzt also nasalwärts, die Wundfläche oralwärts. Auf diese wird nun der Pharynxlappen mit seiner Wundfläche gelegt und mit dem Wundrande der Gaumensegel vereinigt. So ist sofort eine Epitheldecke für den Pharynxlappen geschaffen und die Möglichkeit des Schrumpfens beseitigt. Sind die Spalträndер des weichen Gaumens narbig, so daß für den Pharynxlappen keine hintere Schleimhautbedeckung gebildet werden kann, so empfiehlt Fründ, bei der Nachuntersuchung auf die Spannung zu achten. Ist der Pharynxlappen der Länge nach geschrumpft, so muß der Lappenstiel losgelöst werden, um

dem Gaumensegel seine zur Lautbildung notwendige Freiheit wiederzugeben. Außerdem näht Fründ bei sehr kleinen Zäpfchen und kurzen Gaumensegeln den Pharynxlappen nicht zwischen die Reste der Uvula, da sonst seitlich ein zu großer Verbindungsspalt nach der Nase zu bleibt, sondern er setzt die Anfrischung der Uvularänder auf die Gaumensegel fort und vernäht damit die Lappen. Fründ empfiehlt, die Lappen so breit wie möglich zu nehmen, evtl. in ganzer Breite der Rachenwand, da von der Breite die gute Sprachbildung abhängt. Die Ernährung soll immer gut gewesen sein, auch wenn die Länge möglichst reichlich bemessen wird, evtl. bis zu den Gaumentonsillen oder noch tiefer. Sollte die Bildung des Pharynxlappens durch Blutung erschwert und unübersichtlich werden, so empfiehlt Fründ Suprarenininjektionen in die hintere Rachenwand.

Die Vorteile der eben beschriebenen Methoden vor der Langenbeckschen sind ersichtlich: Bei Langenbeck waren trotz guten chirurgischen Erfolges die Sprachresultate so gut wie niemals normal, hier jedoch kann der Kranke lernen, wieder richtige Laute zu bilden, da er anatomisch durch die Operation wieder dazu in die Lage versetzt worden ist.

Von einem anderen Gesichtspunkt: dem einer Verkleinerung des Mesopharynx geht Ernst (15) aus, um den richtigen Anschluß des Zäpfchens an die Rachenwand zu ermöglichen. Da aber der Autor seiner Operation die Ueberlegung zugrunde legt, daß der Mesopharynx bei congenitalen Spalten zu breit angelegt ist, so ist seine Methode auch nur bei solchen, und nicht bei luetischen Defekten als besonders geeignet anzuwenden. Es sei daher der Vollständigkeit halber hier nur kurz das Prinzip gebracht: Die Rachenwand wird von zwei seitlichen Schnitten aus abgelöst, und die abgelösten Wandungen durch Tampons so weit zusammengedrückt, daß das Gaumensegel in dem nunmehr verkleinerten Rachendurchmesser zum Verschluß ausreicht. Falls es doch noch zu kurz ist, wird eine Rückverlagerung des harten Gaumens mittels Seitenschnitten, die vorn herum geführt werden und bis zur Arteria palatina reichen, und Ablösung des weichen Gaumens durch Dieffenbachsche Seitenschnitte vorgenommen. Die rückverlagerten Gau-

menplatten werden mit einer Celluloidplatte an den harten Gaumen angedrückt.

Ein Verfahren, das fast bis in alle Einzelheiten dem von Ernst angegebenen ähnelt, beschreibt ein Amerikaner Moorehead (46) für sekundäre, also auch luetische Gaumdefekte. Auch er legt den Hauptwert auf möglichst vollkommene seitliche Lösung des weichen Gaumens, wobei die Muskeln und Arterien geschont werden. Er macht einen hufeisenförmigen Schnitt um den Tuber maxillare, hebelt den Hamulus ossis pterygoidei ab und geht dicht neben den Muskeln bis zur Rachenwand vor. Auf diese Weise ist der ganze weiche Gaumen gelöst und kann in der Mittellinie genäht werden. Zur Verlängerung des Gaumens nimmt auch er eine Rückverlagerung vor. Die Schnittführung ist etwas anders, indem sie nicht vorn am Zahnrand entlang geht, sondern von den Eckzähnen ab ein Stück schräg nach hinten bis zur Mittellinie. Die so mobilisierten Schleimhautlappen werden zur Ueberbrückung von Defekten im harten Gaumen in der Mitte zusammen genäht.

III.

Aus meinen bisherigen Ausführungen ersieht man, daß für die operative Beseitigung der luetischen Gaumendefekte eine Fülle von Operationsverfahren zur Verfügung steht. Für den Praktiker ergibt sich daraus die Schwierigkeit der Wahl im Einzelfalle. Ich halte es daher für zweckmäßig, gewisse Methoden herauszuschälen, die sich an einem Material bewährt haben. Nach den Erfahrungen der chirurgischen Abteilung des zahnärztlichen Institutes der Berliner Universität (Leiter: Prof. G. Axhausen) möchte ich für die verschiedenen, am häufigsten zur Beobachtung gelangenden Typen der luetischen Gaumendefekte solche erprobten Methoden im folgenden mitteilen unter Beschränkung auf die weitaus am meisten auftretenden Defekte in und nahe der Mittellinie. Es sind dies kleine, mittlere, große und übergroße Löcher im harten Gaumen, kleine und große Löcher im weichen Gaumen.

Am harten Gaumen sind die kleinen Löcher durch Bildung seitlicher Brückenlappen oder eines seitlichen gestiel-

ten Lappen, eventuell mit Unterfütterung nach Langenbeck (9), leicht zu schließen.

Für den Verschluß mittlerer und großer Löcher im harten Gaumen fordert Axhausen als prinzipiell wichtigste Voraussetzung für die prima reunio der über dem Knochenloch zusammengefaßten Lappen die Doppelung der Lappendeckung.

Bei mittleren Defekten im harten Gaumen gewinnt er die nasale Deckhaut durch Umschneiden des Knochenloches und Umklappen der so gewonnenen Seitenlappen nach innen. Wenn die Naht gelegt ist, werden die oralen Decklappen durch seitliche Ablösung, entlang dem Alveolarfortsatz, gebildet und in der Mitte zusammengefügt. Zur näheren Erläuterung verweise ich auf die Abbildungen 1 bis 6.

Abbildung 1 zeigt den Zustand des Patienten M., der 58 Jahre alt ist, vor der Operation in einer Photographie. Abbildung 2 ergibt den Befund vor der Operation. Die punktierte Linie zeigt die Schnittführung zur Bildung der umzuklappenden Seitenlappen. In Abbildung 3 sieht man das Vernähen der beiden seitlich gebildeten und nach der Mitte umgeschlagenen Lappen. Abbildung 4 zeigt die Bildung der Decklappen aus der palatinalen Schleimhaut zu beiden Seiten des Defektes. In Abbildung 5 sind die beiden breiten Decklappen über der Innenhaut vernäht. Die seitlichen, schmalen Defekte verheilen durch Granulationsbildung. Abbildung 6 zeigt den Patienten M. drei Wochen nach der Operation photographiert. Sofort nach der Operation war die Sprache wieder normal.

Sind die Perforationen groß und flach, so reicht das Material für den nasalen Lappenanteil nicht aus. Axhausen ersetzt diesen dann durch einen gestielten, möglichst dick zu nehmenden Lappen aus dem Vestibulum, der durch den knöchernen Naseneingang gaumenwärts durchgezogen wird. Vorher wird das Gaumenloch schmal umschnitten und die Schleimhaut zur Nahtvereinigung mit dem Vestibilum-Lappen nach innen umgeschlagen. Die orale Ueberdeckung des Defektes erfolgt ebenso wie bei kleineren Perforationen.

Die einzelnen Phasen dieser Operationsmethode zeigen die Abbildungen 7 — 14, des Falles Ja. Abb. 7 zeigt photogra-

phisch den Zustand des 53-jährigen Patienten Ja. vor der Operation. Abb. 8 verbildlicht den Befund vor der Operation in einer Skizze. In Abb. 9 ist nach schmalem Umschneiden des Lochrandes die Innenlefze vom Knochen gelöst. Durch leichtes Umschlagen nach innen wird die Oeffnung etwas verkleinert und die Möglichkeit der Nahtvereinigung mit dem Innenlappen geschaffen. Die Bildung des Vestibulumlappens ist kenntlich gemacht. Abb. 10 zeigt den dick abgelösten Vestibulumlappen, dessen Länge sich nach der Lage des Defektes richtet. Nach Freilegung des knöchernen Naseneinganges im medialen Bereich des Vestibulumdefektes ist die Nasenschleimhaut zum Durchziehen des Vestibilumlappens durchtrennt. Aus Abb. 11 ersieht man die Nahtvereinigung der Kuppe des durchgezogenen Lappens mit dem umgeklappten Defektrand. Abb. 12 verdeutlicht den Verschluß des Vestibulumdefektes und die Schnittführung für die Deckenlappen, die infolge der Projektion schmaler erscheinen, als sie wirklich sind. Abb. 13 zeigt den Zustand nach Beendigung der Operation. Die seitlichen Defekte verheilen durch Granulationsbildung, wie aus der photographischen Aufnahme, Abb. 14, zu ersehen ist, die drei Wochen nach der Operation gemacht wurde. Auch bei diesem Patienten war die Sprache, die vorher schwer verständlich war, gleich nach der Operation wieder normal.

Zu diesem Fall möchte ich noch erwähnen, daß die Operation durch athetotische Kopfbewegungen infolge Gehirnlues des Patienten Ja. sehr kompliziert war. Um so bemerkenswerter ist der Erfolg. Zeigte doch der gaumenwärts durchgezogene Vestibulumlappen, der bei späterer rhinoskopischen Untersuchung deutlich sichtbar war, Beweglichkeit, die sich beim Ziehen an demselben der Lappendeckung des Loches mitteilte. Ein glänzender Beweis für die Erfüllung seiner Aufgabe, daß nämlich der Vestibulumlappen bis zur Spitze erhalten geblieben ist.

Für die chirurgische Behandlung übergroßer luetischer Löcher des harten Gaumens, die heute wohl kaum noch zur Beobachtung gelangen, liegen keine eigenen Erfahrungen vor. Für die Deckung dieser Löcher, bei der die Einfügung

eines beiderseitig epitheltragenden Lappens unbedingt erforderist, kämen die schon beschriebenen Lappenplastiken nach Rosenthal (26) oder Ganzer (32) in Frage. Beide Autoren haben ganz große Defekte nach ihren Methoden erfolgreich operiert.

Am weichen Gaumen schließt man kleine luetische Perforationen leicht durch Auffrischen des Lochrandes mit nachfolgender Naht.

Bei den großen luetischen Löchern des weichen Gaumens ist das Gaumensegel stets narbig verkürzt. Daher genügt bei diesen großen Löchern der Verschluß allein nicht. Es muß dazu immer die plastische Verlängerung des Gaumensegels kommen. Beides erreicht Axhausen auf folgende Weise: er legt innerhalb des Lochringes und seiner narbigen, zu exzedierenden Umgebung seitliche Querschnitte an, deren Länge sich nach dem Grade der vorhandenen Verkürzung richten muß. Die Verlängerung des Gaumensegels geschieht, indem die seitlichen Ecken der Querschnitte in der Mittellinie zusammen gebracht werden, d. h. also die neu entstandene, quere Oeffnung durch eine Längsnaht geschlossen wird. Da dies nicht ohne weiteres möglich ist, muß vorher die seitliche Rachenwand gut mobilisiert werden in dem Sinne, wie es bereits bei der Ernstschen (15) Methode beschrieben worden ist. Die Längsnaht wird dreischichtig angelegt: pharyngeale Schleimhaut, Muskelschicht, palatinale Schleimhaut.

Zur Erläuterung dieser Methode dienen die Abb. 15—20. Abb. 15 zeigt die photographische Aufnahme einer farbigen Zeichnung des Befundes bei dem 35-jährigen Patienten L. vor der Operation. Abb. 16. veranschaulicht die Umschneidung des Gaumenloches in querer Richtung mit gleichzeitiger Excision der narbigen Umgebung, wobei die Länge des Querschnittes bestimmend für den Grad der Verlängerung des Gaumensegels ist. In Abb. 17 sieht man den entstandenen queren Defekt und die Anlegung der beiden seitlichen Hilfsschnitte zwecks Mobilisierung der Rachenwand. Je nach Umfang der Mobilisierung beginnen diese Schnitte mehr oder weniger weit vorn am harten Gaumen in der Nähe des Alveolarkammes und verlaufen nach hinten bis zum Unterkiefer. Abb. 18 zeigt die beendigte Mobilisierung der

Pharynxwand, die erfolgte durch stumpfe Ablösung des harten Gaumens, Abhebelung der Levatorsehne vom Hamulus pterygoideus, Schnittvertiefung im Bereich des weichen Gaumens bis zur Sichtbarwerdung der Sehne des M. pterygoideus internus, an der entlang dann stumpf in die Tiefe gegangen wird bis zur hinteren Rachenwand. Die seitlichen Wundtaschen sind fest tamponiert, um die Lappen in ihrer benötigten Stellung zu halten, damit die quer angelegte Oeffnung in Längsrichtung zu liegen kommt, wodurch die gleichzeitig beabsichtigte Verlängerung des Gaumensegels erreicht wird, wie dies aus der Abb. deutlich erkennbar ist. Abb. 19 gibt den Befund am Ende der Operation nach der dreischichtigen Nahtvereinigung, die infolge der erhaltenen Längsrichtung ohne Schwierigkeit auszuführen war. In Abb. 20 sieht man nach einer photographischen Zeichnung den Heilbefund vier Wochen nach der Operation. In der Mittellinie ist die Narbe noch erkennbar; die Seitenwunden stehen kurz vor der Heilung. Bemerkenswert ist die erfolgte Verlängerung des Gaumensegels, wodurch auch hier wieder gleich nach der Operation eine normale Sprache erlangt wurde.

Als Nahtschutz werden in allen Fällen außer einem flachen Mullstreifen vorher angefertigte Celluloidplatten getragen, die bei zahnlosem Kiefer direkt am Alveolarfortsatz durch Metalldrahtnähte fixiert werden. Die Platten und Nähte werden erst 12—14 Tage nach der Operation entfernt.

Im Anschluß an den zuletzt erwähnten Fall mit narbig verkürztem Gaumensegel sei zusammenfassend darauf hingewiesen, daß bei derartigen luetischen Perforationen nur die chirurgische Behandlung und auch nur ihre best erprobten Methoden zu vollem Heil- und Spracherfolg führen können.

Ich habe im Vorangegangenen versucht, eine erschöpfende Darstellung dieser Methoden zu geben. Was die luetischen Perforationen im harten Gaumen anbetrifft, so wird die chirurgische Behandlung um so unerläßlicher sein, je größer das Loch und je kleiner damit die Saugfläche für eine Prothese wird. Abgesehen davon wird wohl jedem Patienten auf die Dauer die Belastung mit einem Fremdkörper im Munde unangenehmer sein als ein wohlgelungener chirurgischer Eingriff. Der gleichen Ansicht ist W. Rosenthal (26), der in den „Fortschritten der Zahn-

heilkunde, November 1929“ wörtlich schreibt:

„Es kann keinem Zweifel unterliegen, daß die Neigung zur Obturatorenbehandlung der Gaumenspalten und -defekte beim Publikum wie bei den Aerzten stark im Schwinden begriffen ist. Eine mit guter Funktion operierte congenitale Gaumenspalte, ein plastisch verschlossener, erworbener Defekt ermuntern andere, mit gleichem Uebel behaftete Kranke ebenfalls sich einer Operation zu unterziehen.“

Es ist mir eine angenehme Pflicht, Herrn Prof. Axhausen für das an meiner Arbeit bewiesene Interesse meinen verbindlichsten Dank an dieser Stelle auszusprechen. In freundlichster Weise hat er mir mit seinem wertvollen Rat bei dieser Arbeit zur Seite gestanden und mir sein mit so glänzenden Erfolgen operiertes Patientenmaterial zur Verfügung gestellt. Würde meine Arbeit dazu beitragen, daß die Kollegenschaft sich mehr als bisher mit der Uebernahme der gesamten Chirurgie des eigenen Gebietes befaßt, so würde Herrn Prof. Axhausen, dem Vorkämpfer und Wegweiser dieser Idee, eine verdiente Ehrung widerfahren.

Die Klischées der Abbildungen sind mit gütiger Erlaubnis des Verlages Jul. Springer der Arbeit: Axhausen, „Ueber den plastischen Verschluß großer luetischer Gaumenlöcher“ aus dem Heft 4 des Jahrg. 1930 der Monatsschrift für Zahnheilkunde entnommen.

Abbildungen:

1.

2.

3.

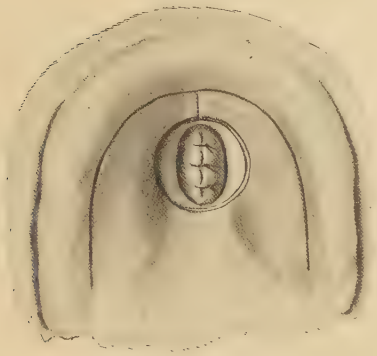

4.

5.



6.

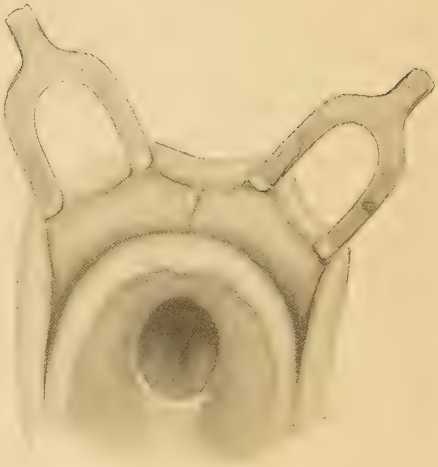

8.

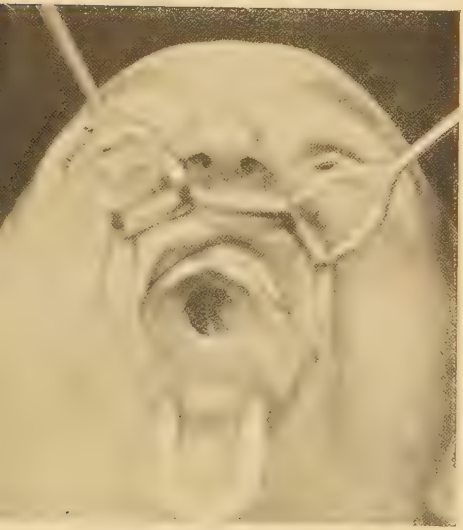

7.

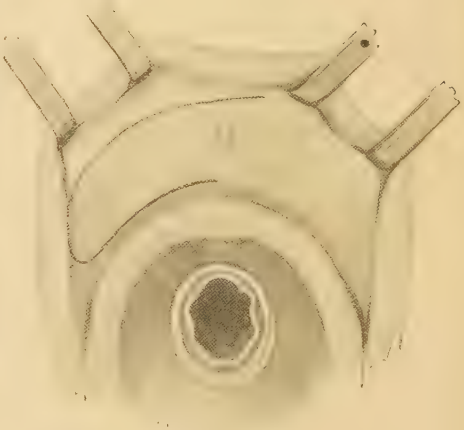

9.

10.

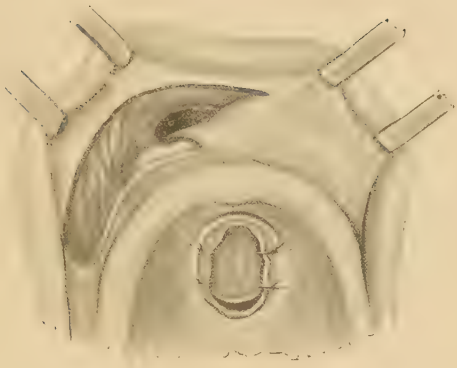

11.

12.

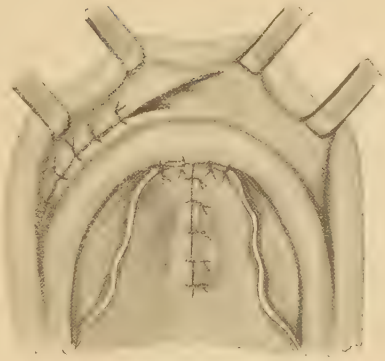

13.

14.

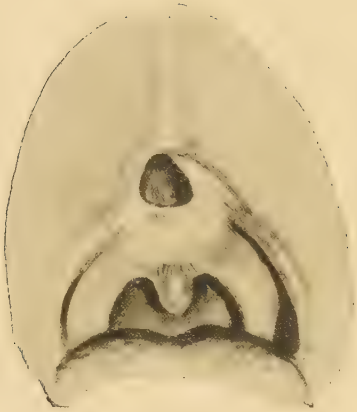

15.

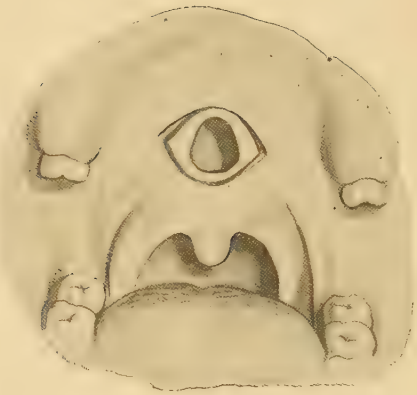

16.

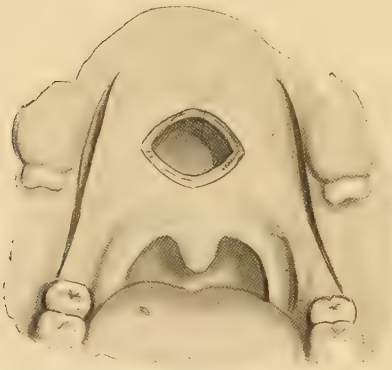

17.

18.

19.

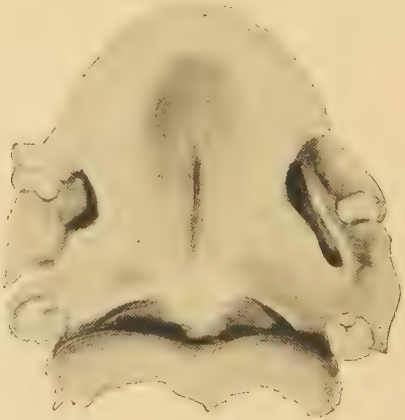

20.

Literatur.

1. von Mikulicz u. Kümmel: Krankheiten des Mundes, 1912.
2. H. Schröder zitiert bei: Goede, Karl: Kritische Darstellung und Bewertg. der prothet. Gaumenverschlüsse; Bln. 1923, Inaugur.-Dissertation.
   Kaufmann, Bruno: Die prothetische Behandlg. von erworbenen Gaumendefekten. Bln. 1923. Inaugur.-Dissert.
3. Sörup, Alex: Das künstliche Gaumensegel. Dtsche. zahnärztl. Wochenschrift 1929 Nr. 7.
4. Dieffenbach: Die operative Chirurgie I. Band 1845.
5. von Graefe in Mittlgen. d. Blner. med.-chirurg. Gesellschaft 1816 vom 27. Dezember.
   — Journal der prakt. Arzneykunde von Hufeland u. Harles 44. Bd. Januar 1817.
6. Roux: Mémoires sur la staphylorrhapie, Paris 1825. Deutsch Dieffenbach 1826.
7. Fergusson: Med.-chir. Transactions London 1843 Bd. 28.
8. Kriemer: Med.-chir. Beobachtungen. Jahrb. f. Chirurg. und Augenheilk. von Graefe u. Walther 1827, Bd. 10.
9. von Langenbeck: Die Uranoplastik mittels Ablösung des mukös-periostalen Gaumenüberzugs. Arch. f. kl. Chir. 1861, Bd. 2.
   — Weitere Erfahrungen auf d. Gebiet der Uranoplastik. Arch. f. kl. Chir. 1861 Bd. 5.
10. Billroth: zitiert nach Lexer.
11. Lexer: Handbuch d. prakt. Chirg. I. Bd.
12. J. Wolff: Ueber d. Behdlg. v. Gaumenspalten. Verhandungen auf d. Chirurgen-Kongreß 1885.
   — Arch. f. kl. Chirurgie 1886, Bd. 33.
13. C. Helbing: Zentr. Blatt f. Chirg. vom 4. Juli 1908.
14. A. Lane: The modern treatment of cleft palate Lancet 1908.
15. Ernst: Zur Frage d. Gaumenplastik. Zentrbl. f. Chir. 1925 Nr. 9.
   — In „die Chirurgie“ von Kirschner u. Nordmann, Bd. 4.
16. Brophy: Surgery of the palate. Southern californier practioner 1911 Nr. 7 refer. Zentrbl. f. Chir. 1911.
   — Surgical treatment of palatal defects. The dental cosmos. Bd. 43.
17. Shoemaker: Ueber Uranoplastik. Verhandlg. d. Chir.-Kongr. 1911, 1.
   — Arch. f. kl. Chir. 1912 Bd. 98.

18. Regnoli: ref. in Schmidts Jahrbüchern Bd. 29.
19. Rose: Ueber plastischen Ersatz des harten Gaumens aus der Lippe. Arch. f. kl. Chir. 1879 Bd. 24.
20. Blasius: Walter u. Ammons Journal 1849, Bd. 9, Heft 3.
21. Thiersch: Verschluß eines Loches im harten Gaumen durch Wangenlappen. Wagners Arch. f. Heilkde. 1868 Bd. 9.
22. Délorme: Fantassin opéré pour perte de substance de la voûte palatine restaurée par lambeau labio-jugal, Bull. et mém. de la Soc. de Chir. 1897 Bd. 23.
23. Lannelongue u. Sabatier: Le dentu, Malformations de la face. Traité de Chirurgie 1897 Bd. 5.
24. von Eiselsberg: Zur Technik der Uranoplastik. Verhdlgen. auf d. 30. Chirg.-Kongreß 1901 Bd. 2.
— Arch. f. kl. Chir.ö Bd. 64.
25. Kraske: Beitrag zur Methode der Urano-Staphyloplastik. Beiträge zur kl. Chir. 1895 Bd. 14.
26. W. Rosenthal: Erfahrungen auf d. Gebiet der Uranoplastik. Dtsche. Ztschr. f. Chir. Bd. 140.
— Fortschritte d. Zahnheilkde. November 1928.
— Fortschritte d. Zahnheilkde. November 1929.
27. von Gersuny: zitiert nach Rosenthal.
28. von Nußbaum: Dtsche. Ztschr. f. Chir. 1856, Bd. 13.
29. Rotter: Plastische Operationen an der Mundhöhle und in der Nase. Münch. med. Wochenschrift 1889.
30. Bardenheuer: Vorschläge zu plastischen Operationen bei chirg. Eingriffen in der Mundhöhle. Arch. f. kl. Chir. Bd. 43.
31. Esser: Dtsche. Ztschr. f. Chir. 1918 Bd. 147.
32. Ganzer: Neue Wege des plastischen Verschlusses von Oberkieferdefekten. (Perforationen im Gebiete des Gaumens und des Mundvorhofes.) Dtsche. Monatsschrift f. Zahnheilkde. 1917 Heft 8.
— Blner. kl. Wochenschrift 1917, Nr. 9, 18, 45.
— Blner. kl. Wochenschrift 1918, Nr. 37.
33. R. Stein: Der Verschluß von Gaumendefekten durch gestielte Lappen. Dtsch. Monatsschrift f. Zahnheilkde. 1921, Jg. 39, H. 8.
34. Simont: Ztschr. f. Hals-Nasen-Ohrenheilkde. Bd. 8, Heft 1, 1924, ref. Zentr.-Org. f. d. ges. Chir. 1925, 3
— in Lexer, Handbuch d. prakt. Chir. Bd. 1.
35. Cavina: Die klinischen und techn. Grundlgaen zur Wiederherstellung luetischer Gaumenperforationen. La stomatologia XXIV Nr. 8, 1926 ref. Literaturarch. der Fortschritte für Zahnheilkde. III, 2 1927.
36. R. H. Ivy: Surgical treatment of acquired deformities oft he mouth and jaws. The dental cosmos LXIX, Nr. 2, 1927.

37. J. S. Daves u. M. F. Traut: Journ. Amer. M. A. 1926, Vol, IXXX 1 zitiert nach Ivy.
38. H. D. Gillies: Plastic surgery of the face. Londonn 1920. zitiert nach Ivy.
39. L. Dufourmentel: Journ. de Chir. 1920, Vol. XVI. zitiert nach Ivy.
40. J. Eastman Sheehan: Repair of inoperable soft palate by utilizing the faucial tonsils. Med. journ. and record. Bd. 122, Nr. 4.
41. Piccerill: zitiert nach Crespi u. Fründ.
42. R. Crespi: Behandlung der Perforationen und Fissuren des Gaumens. Semana med. Jahrg. 33, Nr. 13—15, 1926.
43. Fründ: Zentrbl. f. Chir. 1927, Nr. 50.
44. Gillies u. Kelsey-Fry: zitiert nach Crespy.
45. Matthew N. Federspiel ' Hare lip and cleft palate 1927.
46. Frederic B. Moorehead: The correction of secondary palate defects: Journ. of the Americ. Med. Assoc. Bd. 90 Nr. 20 1928.
47. Passavant: Ueber die Beseitigung der näselnden Sprache nach Uranoplastik u. Staphylorrhapie. Arch. f. kl. Chir. 1865, 6 u. 1879, 23 zitiert nach Rosenthal.

Lebenslauf.

Ich Franz Gustav August Fehringer, bin geboren am 30. 7. 1894 zu Berlin als Sohn des 1919 verstorbenen Fabrikanten August Fehringer. Ich bin evangelischer Konfession. Ich besuchte das Luisenstädtische Gymnasium zu Berlin, das ich Ostern 1914 mit dem Zeugnis der Reife verließ, um mich an der hiesigen Universität dem Studium der Zahnheilkunde zu widmen. Am 1. August 1916 wurde ich zum Ersatzbataillon des R.-I.-R. 27 nach Cöln-Mülheim eingezogen, von wo ich am 30. September ins Feld kam. Am 20. November 1917 geriet ich bei der Tankschlacht vor Cambrai in englische Gefangenschaft, aus der ich am 23. September 1919 heimkehrte. Ich nahm gleich mein unterbrochenes Studium an der Berliner Universität wieder auf, das ich am 23. März 1921 mit der Staatsprüfung ebendort beendete. Erst nur in eigner Praxis tätig, war ich 1924 und 25 als nebenamtlicher Schulzahnarzt an der Schulzahnklinik des Bezirksamts Kreuzberg beschäftigt. Seit 1926 bin ich als Zahnarzt des zahnärztlichen Ambulatoriums des städtischen Krankenhauses am Urban tätig.